

KONJENİTAL DİSKOİD LATERAL MENİSKUS

Musat Yazgan (x)

Tuncer Eliçin (xx)

I. Giriş :

Bu yazımızda meniscusların anomalisi olan ve ender görülen (Smilie'ye göre % 2) bir konjenital diskoid lateral meniscus vakası sunuyoruz.

İlk olarak 1889 da anatomist Young tarafından tesbit edilen bu anomalinin "snapping" ile beraber görüldüğü 1910 da Kroiss tarafından bildirilmiştir. Fetal hayatta bir disk şeklinde olan meniscuslar, doğumdan sonra orta kısımlarının absorbe olmasıyla erişkindeki şeklini alır. Absorbsiyondaki bir kusur sonucu genellikle lateralde görülen discoïd meniscus meydana gelir. Bu meniscusun periferi kalın ve ortası incedir, zamanla arka kısımda femur kondilinin tazyikine bağlı bir çukurlaşma meydana çıkar. Bu çöküntünün ön kısmında fibrokartilajinö bir band teşekkül eder, bazen bu band meniscusun ön kısmının kalınlaşmasından ibarettir. Femur kondililerinin bu band üzerindeki hareketleri esnasında tipik snapping (çıtılama) duyulur.

Konjenital lateral discoïd meniscus üzerinde müteaddit yırtıklar ve kistik dejenerasyon teşekkülü sıktır.

Klinik olarak en önemli bulgu anne tarafından da farkedilebilen snappingdir. Bu bulgu diz ekleminin 160 derece fleksiyonunda daha iyi demonstrate edilebilir. Dizde efusion mutad değildir. Zamanla kırık bantın aşınması sonucu snapping kaybolabilirse de ender olarak kalabilir.

Tedavide erişkinde araz veren bir discoïd meniscus çıkartılır. Bilhassa kistik dejenerasyon görülen meniscotomilerde discoïd meniscus akla gelmelidir.

2. Vaka :

Materyelimiz H.G. 32 yaşında bir erkek hastadır. Sağ dizde ağrı ve topallama şikâyetleri ile 16.12. 1969 tarihinde 9433 Prot. No. ile servisine yatırılan hastanın 6 aydanberi rahatsız olduğu bu süre zarfında bir defa ponksiyon yapıp elastik bandaj tatbik edildiği tesbit edildi.

Klinik muayenede sağ dizde hafif efusion ve snapping grafide lateral kısımda 1 adet 3 cm. çapında ve 3 adet mercimek büyüklüğünde toplam 4 adet loos-body tesbit edildi. Mc. Murray (+) idi. Yapılan artrotomide

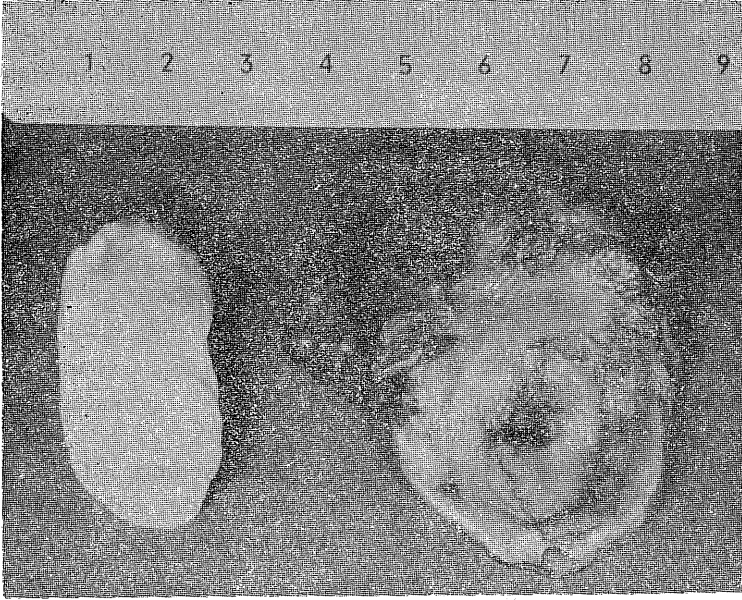
(x) Atatürk Üniversitesi Tıp Fakültesi Ortopedi Asistanı

(xx) Atatürk Üniversitesi Tıp Fakültesi Ortopedi Uzmanı

ön kısmı hipertrofik olan lateral discoid meniscus ve bir adet 3 cm. çapında osteochondritis dissecans çıkartıldı. (Resim 1) Meniscusun kalınlaşmış olan ön kısmında 3 adet mercimek büyüklüğünde loos - bdoş palpe ediliyordu. Çıkarılan meniscusun çekilen grafisinde bunlar görülüyordu.

Post operatif elastik bandaj ve

atel tatbik edilen quadriceps ekzersizleri öğretilerek 16.1.1970 tarihinde taburcu edildi. 3 hafta sonraki kontrolde quadricepsin kuvvetinin iyi olduğu tesbit edilerek hafif ağırlık vererek basmasına izin verildi. 6 hafta sonra yapılan kontrolden sonra hastanın rahat yürümesine müsaade edildi. 6 ay sonraki kontrolde hiçbir patolojik araz yoktu.



Resim : 1 Diskoid Menis ve Lous Body

Summary :

A case of congenital lateral discoid meniscus is a relatively rare Orthopaedic disease has been seen in our clinic.

The patient who had snapping and loos body signs underwent arthroscopy and hypertrophic menisci has been removed. In the hypertrophic

anterior aspect of meniscus 3 pieces of loos bodies sizing 3 mm. in diameter and one from the joint space in 3 cm. in diameter were removed. Postoperative course was uneventful, in the 6 months follow up patient had no symptoms.

Referanslar :

- 1- Aegerter, E., Kirkpatrick, J.A.: Orthopaedic Diseases, ed. 2, Philadelphia, Saunders, 1969, p. 787
- 2- Crenshaw, A.H.: Campbell's Operative Orthopaedics, ed. 4, Saint Louis, C.V. Mosby, 1963, p. 803
- 3- De Palma, A.F.: The Management of Fractures and Dislocations, ed. 2, Philadelphia, Saunders, 1961, p. 773
- 4- Ferguson, A.B.: Orthopaedic Surgery in Infancy and Childhood, ed. 3, Baltimore, Williams and Wilkins, 1968, p. 88
- 5- Jones, R.W.: Kırıklar ve Mafsal Yaralanmaları, Çeviri: Çakırgil, G. S., Ankara, A. Ü. Basımevi, 1968, S. 366
- 6- Odar, I. V. : Anatomi, Ankara, A. Ü. Basımevi, 1967, s. 174
- 7- Smillie, I. S.: Injuries of the Knee Joint, ed. 4, Baltimore, Williams and Wilkins, 1970, p. 88
- 8- Turek, S. L.: Orthopaedics, ed. 2, Philadelphia, Lippincott, 1967, p. 735